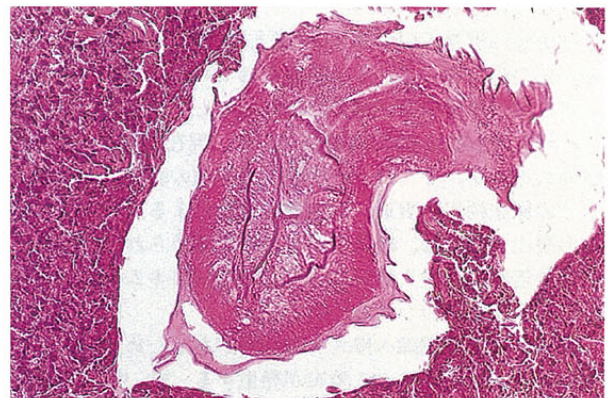
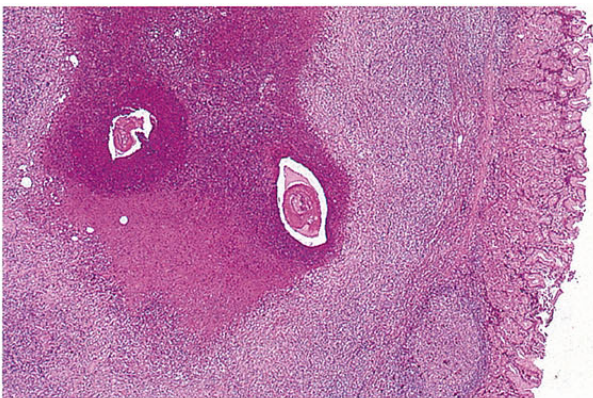


V. 蠕虫感染症



胃アニサキス症(HE 染色)

症例は 64 歳女性. 胃穹窿部の粘膜下病変(径 12 mm)に対して内視鏡的切除術が施行された. 好酸球浸潤のめだつ壊死性病変の中央部に線虫断面が観察される(左). 自家融解のためクローバ状の側線 lateral chord は明らかでないが, レネット細胞が中腸断面に認められる. 食道を通る断面においては, 食道内腔に向かう切れこみが 3 条確認される(右). 食道のこの構造は *Anisakis simplex* の組織学的特徴である(国立岩国病院病理, 村上一郎博士からの consultation による).